

บทที่ 2

ระเบียบวิธีวิจัย

ศึกษาจากโครงกระดูกเชิงกราน (pelvis) ที่ทราบเพศและอายุ (ขณะเสียชีวิต) ของผู้ที่สร้างกาย
ณ ศูนย์วิจัยนิติวิทยากระดูก (Forensic Osteology Research Center, FORC) คณะแพทยศาสตร์
มหาวิทยาลัยเชียงใหม่ มีจำนวน 438 โครง โดยแบ่งเป็นเพศชาย 276 โครง เพศหญิง 162 โครง อายุ
ระหว่าง 15-96 ปี

2.1 กลุ่มตัวอย่าง

โดยหลักการในการวิเคราะห์กระดูกเชิงกรานต้องใช้กระดูกที่มีความสมบูรณ์ และมีความเถียร
รวมถึงการเจริญเติบโตเต็มที่ซึ่งในกระดูกเชิงกรานจะเชื่อมต่อกันอย่างสมบูรณ์เมื่ออายุ 15 ปี
ดังนั้นแล้วจึงไม่ควรนำกระดูกที่อายุน้อยกว่านั้นมาวิเคราะห์ด้วยวิธีการดังกล่าวและจากกลุ่มตัวอย่าง
ทั้งหมดได้ มีการคำนวณหากกลุ่มตัวอย่างที่เหมาะสมในงานวิจัยดังนี้

ทำการคำนวณหากกลุ่มตัวอย่าง โดย

กำหนด $\alpha = 0.05$

$$\begin{aligned} Z_{1-\frac{0.05}{2}} &= Z_{0.975} = 1.96 \\ n &= \frac{Z_{1-\frac{\alpha}{2}}^2 \pi(1-\pi)}{\epsilon^2} \\ &= \frac{(1.96)^2 \cdot 0.5 \cdot (0.5)}{(0.06)^2} = \frac{0.9604}{(0.06)^2} = 266.7 \approx 267 \end{aligned}$$

จากการแทนค่าลงในสูตรจะพบว่าค่าที่ได้จากการคำนวณหากลุ่มตัวอย่างที่เหมาะสมในงานวิจัยเท่ากับ 266.7 หรือประมาณ 267 คน และด้วยเหตุผลที่ว่าอาจเกิดตัวแปรที่มีปัญหาและไม่สามารถนำมาใช้ในการวิเคราะห์ได้ จึงทำการเพิ่มขนาดกลุ่มตัวอย่างที่ใช้ในงานวิจัยอีกประมาณ 10 % ดังนั้นขนาดตัวอย่างที่ใช้ในการศึกษาคั้งนี้คือ 300 โครง โดยจะดำเนินการเก็บรวบรวมข้อมูลจากโครงเพศชายและหญิงจำนวนเท่า ๆ กัน เป็นเพศชาย 150 โครง และเพศหญิง 150 โครง

2.2 ตัวแปรที่ใช้ในการศึกษาวิจัย

โดยในการศึกษาคั้งนี้ผู้วิจัยจึงได้สนใจการศึกษาการแยกเพศของกระดูกเชิงกรานโดยใช้การวิเคราะห์ลักษณะรูปร่างของกระดูกเชิงกราน ทั้งหมด 10 ตัวแปร คือ

1. Greater sciatic notch
2. Subpubic angles
3. Pre-auricular Sulcus
4. Post-auricular Sulcus
5. Iliac fossa
6. Acetabulum
7. Ischiopubic ramus
8. Composite arch
9. Ventral arch
10. Pubic bone shape
11. Dorsal pubic pitting

ลิขสิทธิ์มหาวิทยาลัยเชียงใหม่
Copyright © by Chiang Mai University
All rights reserved

2.3 การวิเคราะห์ข้อมูล

โดยจะแบ่งเป็นกลุ่มค่าคะแนน 1-5 ดังนี้

- 1 คะแนน หมายถึง มีลักษณะที่เป็นเพศชายชัดเจน
- 2 คะแนน หมายถึง มีลักษณะที่น่าจะเป็นเพศชาย
- 3 คะแนน หมายถึง ระบุไม่ได้
- 4 คะแนน หมายถึง มีลักษณะที่น่าจะเป็นเพศหญิง
- 5 คะแนน หมายถึง มีลักษณะที่เป็นเพศหญิงชัดเจน

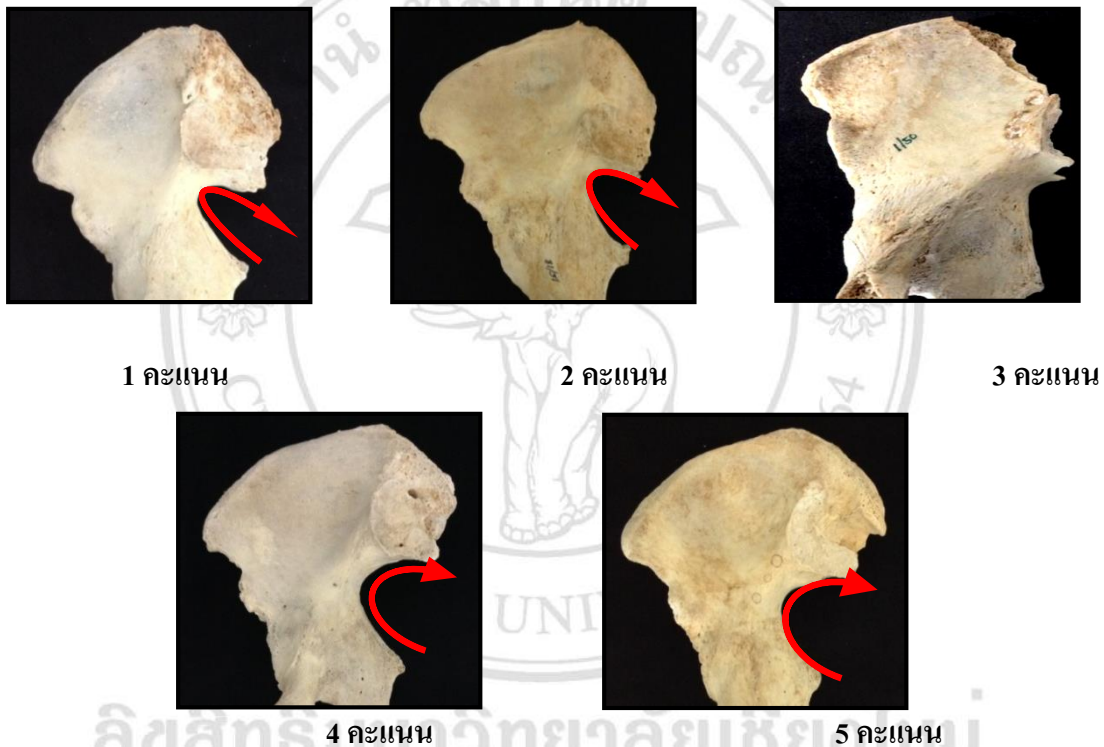
*ทำการวัดทั้งด้านซ้ายและด้านขวาของตัวแปร

โดยผู้วิจัยจะทำการค้นคว้าในเรื่องของการแยกเพศโดยใช้ลักษณะภายนอกของกระดูกเชิงกราน จากงานวิจัยที่เกี่ยวข้องทั้งในประเทศและต่างประเทศรวมถึงทำการฝึกหัดในการกำหนดหลักเกณฑ์ ในการพิจารณาค่าคะแนนของทั้ง 11 ตัวแปรจากโครงกระดูกเชิงกรานด้วยตาเปล่าเพื่อใช้ในการระบุ เพศโดยใช้ โครงกระดูก ที่อยู่ ณ ศูนย์วิจัยนิติวิทยาศาสตร์กระดูก (Forensic Osteology Research Center, FORC) คณะแพทยศาสตร์ มหาวิทยาลัยเชียงใหม่ จนเป็นที่เข้าใจอย่างถูกต้องตามลักษณะตาม ธรรมชาติที่ควรเป็นของ โครงกระดูกเชิงกราน โดยมีผู้ประเมินคนที่สองซึ่งเป็นผู้ที่มีประสบการณ์ ทางด้านนิติมานุษยวิทยาช่วยในการฝึกหัดจนเกิดความชำนาญและทำการตรวจสอบซ้ำเพื่อความ ถูกต้องแม่นยำของข้อมูลอีกด้วย

จากนั้นจึงเริ่มทำการเก็บข้อมูลเพื่อวิเคราะห์ข้อมูลตามตัวแปรต่างๆที่ได้กำหนดไว้โดยใช้กลุ่ม คะแนน 1-5 ที่ได้ระบุไว้ข้างต้นมาทำการวิเคราะห์ ในขั้นตอนการวิเคราะห์ผู้ประเมินคนที่ 2 จะเป็นผู้ ที่ทำการจัดเตรียมกระดูกเชิงกรานที่ใช้ในการวิเคราะห์มาให้ผู้ประเมินคนที่ 1 โดยผู้ประเมินคนที่ 1 จะทำการระบุเพศจากกระดูกเชิงกราน โดยใช้วิธีระบุเพศจากกระดูกเชิงกราน โดยใช้วิธี blind test คือ ผู้วิจัยจะไม่ทราบข้อมูลใดๆของกระดูกเชิงกรานแต่ละชิ้นที่ทำการศึกษาเพื่อความน่าเชื่อถือของการ วิจัยได้ผลการวิเคราะห์ และได้มีผู้ประเมินคนที่ 2 มาทำการทดสอบเก็บข้อมูลซ้ำเพื่อตรวจสอบความ ถูกต้องและในขั้นตอนสุดท้ายก็ได้ทำการตรวจสอบพื้นฐานข้อมูลที่มีอีกครั้งเพื่อความถูกต้องแม่นยำ ของข้อมูลและนำมาวิเคราะห์ข้อมูลทางสถิติซึ่งจะถูกอธิบายต่อไปในบทที่ 3

2.3.1 การตรวจเพศโดยการวิเคราะห์ตัวแปรจากค่าคะแนนที่กำหนด

1) **Greater sciatic notch** หมายถึง ส่วนหนึ่งของกระดูกปีกสะโพก (ilium) หรือกระดูก 2 ชิ้นที่ประกบกับกระดูกกระเบนเหน็บในบางกรณีหากกระดูกมีการเชื่อมติด เราจะสามารถดูได้จากบริเวณด้านข้างของกระดูกเชิงกราน จะพบบริเวณที่มีลักษณะเว้าหรือโค้งชัดเจน จะอยู่บริเวณตรงกลางหันเข้าด้านในติดกับกระดูกกระเบนเหน็บ (sacrum) ลักษณะเด่นที่ใช้จำแนกเพศคือ ในเพศชายจะมีลักษณะของรอยเว้าที่แคบแต่ลึกกว่าเพศหญิงแต่ในเพศหญิงจะมีลักษณะของรอยเว้าที่กว้างแต่ตื้นกว่าเพศชาย

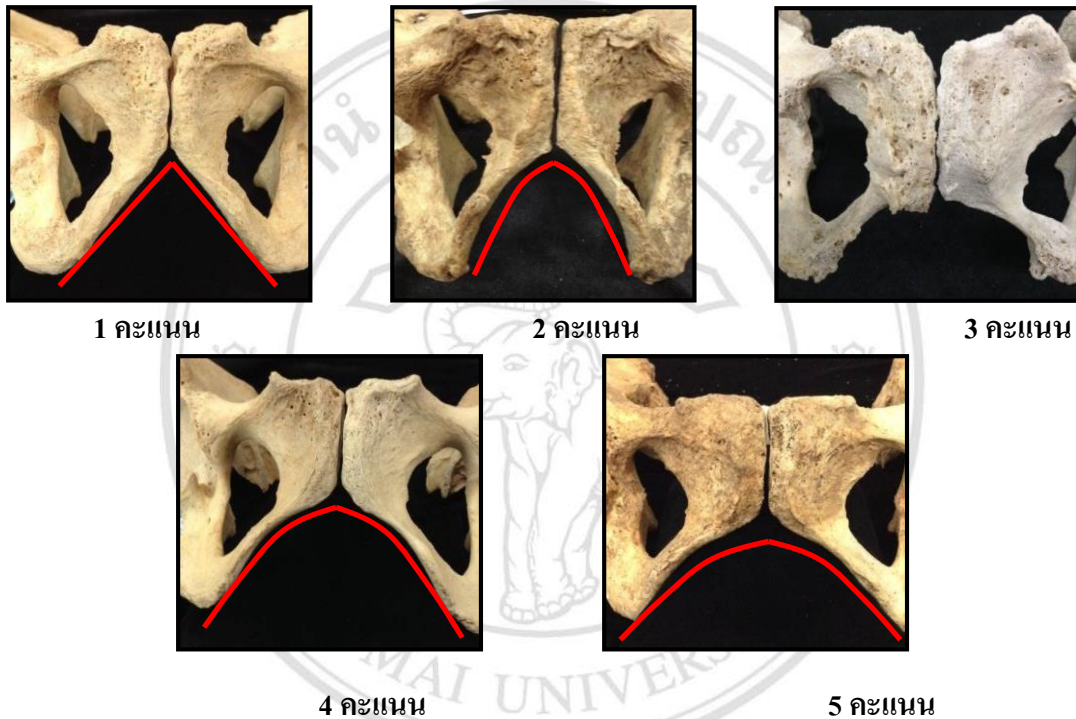


ลิขสิทธิ์ภาพจากวิทยาลัยเชียงใหม่
Copyright © by Chiang Mai University

ภาพที่ 2.1 Greater sciatic notch ของเพศชาย – หญิง

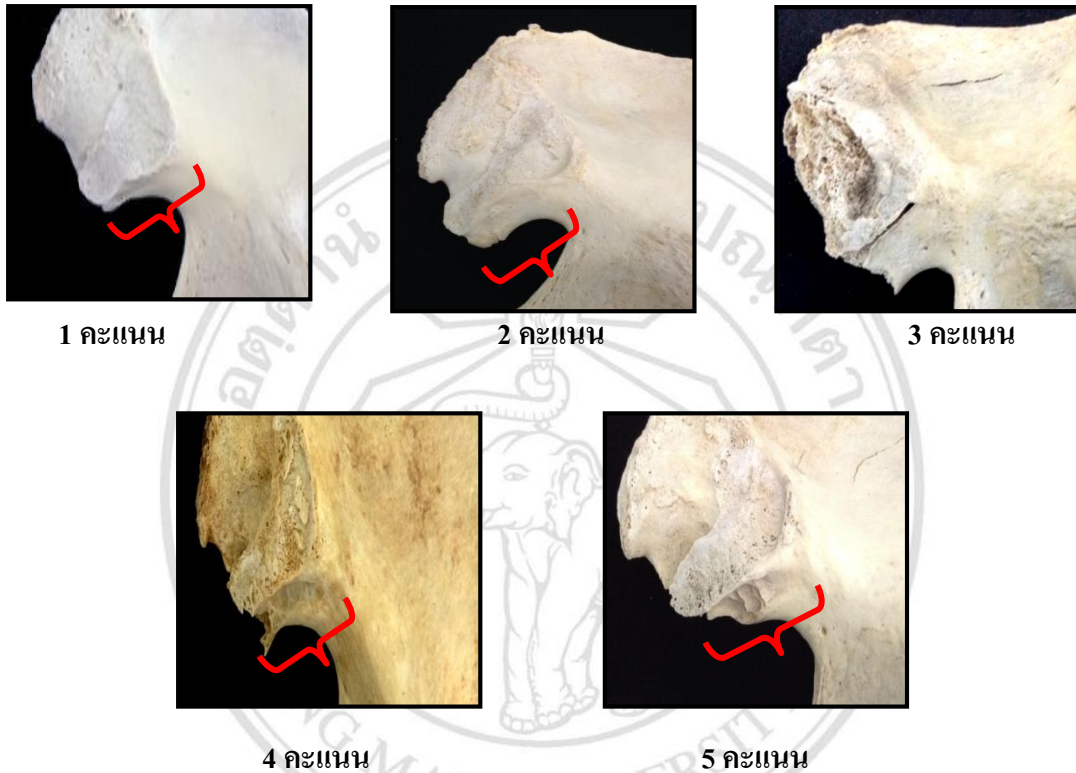
- 1 คะแนน หมายถึงมีลักษณะที่เป็นเพศชายชัดเจน คือ ลักษณะของรอยเว้าที่แคบแต่ลึก
- 2 คะแนน หมายถึง มีลักษณะที่น่าจะเป็นเพศชาย คือ ลักษณะของรอยเว้าที่แคบแต่ไม่ลึกมาก
- 3 คะแนน หมายถึงระบุไม่ได้ คือ กระดูกมีความเสียหายหรือความผิดปกติที่เกิดจากโรคต่างๆจนไม่สามารถใช้ระบุเพศได้อย่างแน่ชัด
- 4 คะแนน หมายถึงมีลักษณะที่น่าจะเป็นเพศหญิง คือ ลักษณะของรอยเว้าที่กว้างแต่ตื้น อาจยังเห็นว่ามีความลึกอยู่บ้างในบางกรณี
- 5 คะแนน หมายถึงมีลักษณะที่เป็นเพศหญิงชัดเจน คือ ลักษณะของรอยเว้าที่กว้างมากแต่ตื้น

2) Sub pubic angles หมายถึง เป็นส่วนที่บรรจบกันของกระดูกก้น(Ischium) และกระดูกบริเวณหัวหน่าว (Pubis) ทำให้เกิดมุมที่อยู่ใต้กระดูกบริเวณด้านหน้า ลักษณะเด่นที่ใช้จำแนกเพศคือ ในเพศชายจะมีลักษณะทำมุมน้อยกว่า 90 องศา ส่วนในเพศหญิงจะมีลักษณะทำมุมมากกว่า 90 องศา หรือในเพศหญิง มุมใต้เชิงกรานของเพศหญิงจะเป็นมุมป้าน แต่ในเพศชายจะเป็นมุมแหลมและสุดท้ายเพศหญิงจะกว้างกว่า มีลักษณะเป็น U - Shaped กว่า ในขณะที่ลักษณะเพศชายเป็น V - Shaped กว่า มากกว่าในเพศหญิง



- ภาพที่ 2.2 Sub pubic angles ของเพศชาย - หญิง
- 1 คะแนน หมายถึง มีลักษณะที่เป็นเพศชายชัดเจน คือ ในเพศชายจะมีลักษณะทำมุมน้อยกว่า 90 องศาจะเป็นมุมแหลมลักษณะเพศชายเป็น V - shaped กว่า
 - 2 คะแนน หมายถึง มีลักษณะที่น่าจะเป็นเพศชาย คือ อาจจะมีลักษณะที่มียอดแหลมแต่ฐานจะกว้าง
 - 3 คะแนน หมายถึง ระบุไม่ได้ คือ กระดูกมีความเสียหายจนไม่สามารถใช้ระบุเพศได้อย่างแน่ชัด
 - 4 คะแนน หมายถึง มีลักษณะที่น่าจะเป็นเพศหญิง คือ อาจจะมีลักษณะที่มีฐานกว้างแต่ยังมียอดที่เกือบจะแหลมอยู่
 - 5 คะแนน หมายถึง มีลักษณะที่เป็นเพศหญิงชัดเจน คือ ในเพศหญิงจะมีลักษณะทำมุมมากกว่า 90 องศาจะเป็นมุมป้านลักษณะเพศชายเป็น U - shaped กว่า

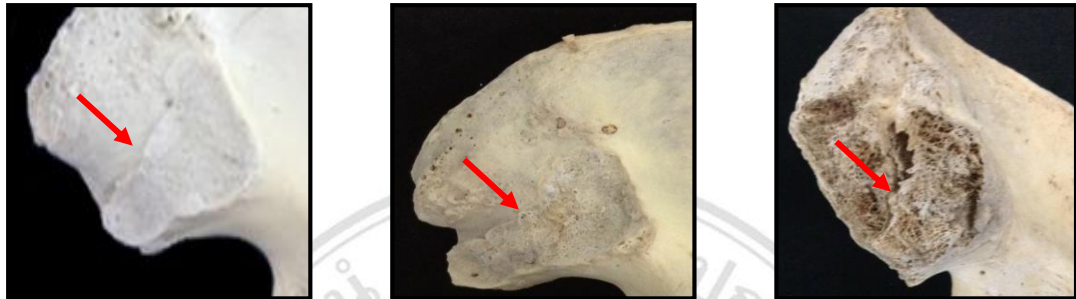3) **Pre-auricular Sulcus** หมายถึงลักษณะร่องหรือแอ่งกว้าง(Sulcus) ซึ่ง อาจจะพบร่องที่เกิดขึ้นคล้ายเส้น(streak)ที่พบบริเวณปลายของกระดูกปีกสะโพก (Ilium) ลักษณะเด่นที่ใช้จำแนกเพศคือ หลุมที่มีประวัติการตั้งครรภ์จะพบ Pre-auricular Sulcus ที่มีความยาวอีกทั้งความกว้างที่มากกว่าและมักไม่ปรากฏในเพศชาย หรือเพศหญิงที่ไม่ผ่านการตั้งครรภ์



ภาพที่ 2.3 Pre-auricular Sulcus ของเพศชาย – หญิง

- 1 คะแนน หมายถึง มีลักษณะที่เป็นเพศชายชัดเจน คือ พื้นผิวส่วนนี้จะเรียบเสมอกัน
- 2 คะแนน หมายถึงมีลักษณะที่น่าจะเป็นเพศชาย คือ อาจจะมีรอยหรือร่องตื้นๆสั้นๆแต่พื้นผิวก็ยังสังเกตเห็นได้ว่ามีความเรียบ
- 3 คะแนน หมายถึงระบุไม่ได้ คือ กระดูกมีความเสียหายหรือความผิดปกติที่เกิดจากโรคต่างๆจนไม่สามารถใช้ระบุเพศได้อย่างแน่ชัด
- 4 คะแนน หมายถึงมีลักษณะที่น่าจะเป็นเพศหญิง คือ ลักษณะร่องหรือแอ่งกว้างที่เป็นแนวยาวแต่จะไม่มีควมลึกมากนัก
- 5 คะแนน หมายถึงมีลักษณะที่เป็นเพศหญิงชัดเจน คือ ลักษณะร่องหรือแอ่งกว้างเป็นแนวยาวที่สามารถเห็นได้ชัดเจน

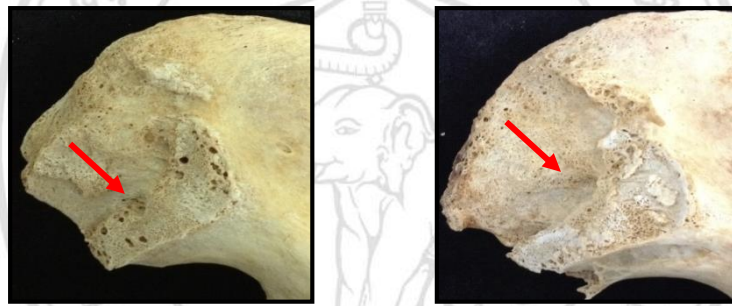4) **Post-auricular Sulcus** หมายถึง ลักษณะของเส้นบริเวณกึ่งกลางร่องหรือแอ่งกว้าง(Sulcus) ที่อยู่เหนือ **Pre-auricular Sulcus** ลักษณะเด่นที่ใช้จำแนกเพศคือ หญิงที่มีประวัติการตั้งครรภ์จะพบ Pre-auricular Sulcus ที่มีความยาวอีกทั้งความกว้างที่มากกว่าและมักไม่ปรากฏในเพศชาย หรือเพศหญิงที่ไม่ผ่านการตั้งครรภ์



1 คะแนน

2 คะแนน

3 คะแนน



4 คะแนน

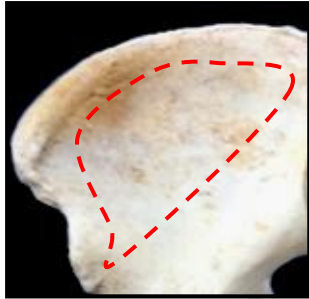5 คะแนน

ภาพที่ 2.4 Post-auricular Sulcus ของเพศชาย – หญิง

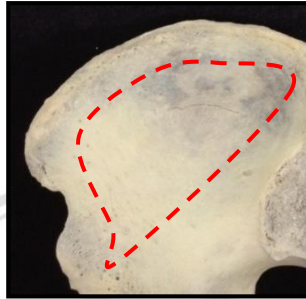
- 1 คะแนน หมายถึง มีลักษณะที่เป็นเพศชายชัดเจน คือ พื้นผิวมีความเรียบเสมอกันไม่พบเส้นหรือแอ่งกว้าง
- 2 คะแนน หมายถึงมีลักษณะที่น่าจะเป็นเพศชาย คือ พื้นผิวมีความเรียบเสมอกันอาจพบเส้นหรือแอ่งกว้างเล็กน้อย
- 3 คะแนน หมายถึงระบุไม่ได้ คือ กระดูกมีความเสียหายหรือความผิดปกติที่เกิดจากโรคต่างๆจนไม่สามารถใช้ระบุเพศได้อย่างแน่ชัด
- 4 คะแนน หมายถึงมีลักษณะที่น่าจะเป็นเพศหญิง คือ พื้นผิวไม่เรียบและอาจพบร่องหรือแอ่งกว้างตามแนวเส้นแต่ไม่ลึกมาก
- 5 คะแนน หมายถึงมีลักษณะที่เป็นเพศหญิงชัดเจน คือ พื้นผิวไม่เรียบและพบร่องหรือแอ่งกว้างตามแนวเส้นที่ชัดเจน

5) Iliac fossa หมายถึง พื้นที่แอ่งเว้าขนาดใหญ่ บนพื้นผิวด้านในบริเวณกระดูกปีกสะโพก(ilium)

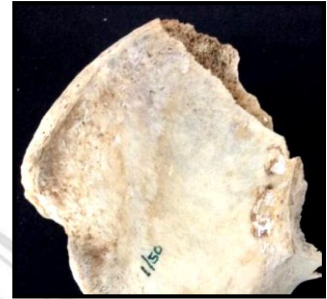
ลักษณะเด่นที่ใช้จำแนกเพศ คือ ในเพศหญิงจะมีลักษณะป้านหรือมีการขยายออกที่เห็นได้เด่นชัดกว่า ส่วนในเพศชายจะมีความแคบและลึกกว่า



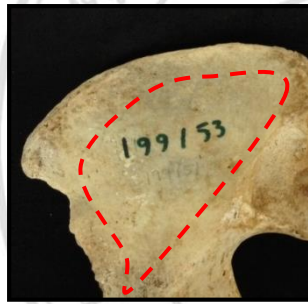1 คะแนน



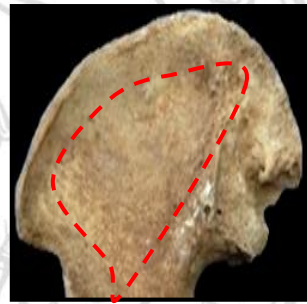2 คะแนน



3 คะแนน



4 คะแนน



5 คะแนน

ภาพที่ 2.5 Iliac fossa ของเพศชาย – หญิง

1 คะแนน หมายถึง มีลักษณะที่เป็นเพศชายชัดเจน คือ ปีกสะโพกมีความแคบมีปลายข้างขวาและซ้ายที่มีลักษณะยื่นเข้ามาด้านในเล็กน้อยทำให้เกิดแอ่งอยู่กลางมีลักษณะตื้น

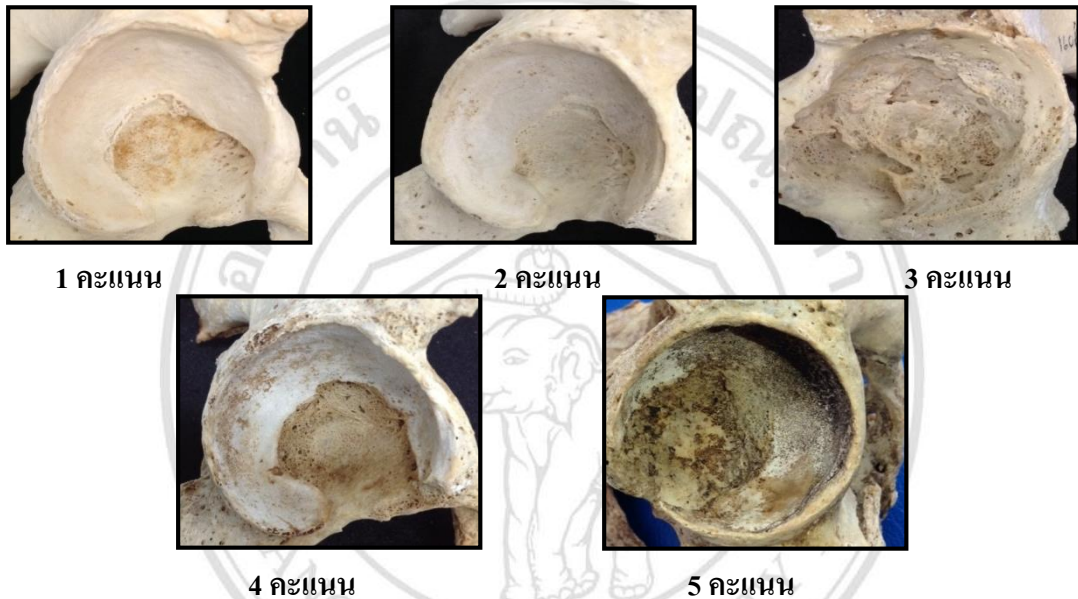
2 คะแนน หมายถึงมีลักษณะที่น่าจะเป็นเพศชาย คือ ปีกสะโพกมีความแคบแต่ปลายข้างขวาและซ้ายอาจจะไม่มีลักษณะยื่นเข้ามาด้านในมากนักแต่ก็ยังสามารถเห็นแอ่งที่อยู่บริเวณกลางได้เล็กน้อย

3 คะแนน หมายถึงระบุไม่ได้ คือ กระดูกมีความเสียหายจนไม่สามารถใช้ระบุเพศได้อย่างแน่ชัด

4 คะแนน หมายถึงมีลักษณะที่น่าจะเป็นเพศหญิง คือ ปีกสะโพกที่ความกว้างและมีลักษณะขยายออกมีปลายข้างขวาและซ้ายผายออกเล็กน้อยอาจพบ แอ่งบริเวณตรงกลางบ้างเล็กน้อย

5 คะแนน หมายถึงมีลักษณะที่เป็นเพศหญิงชัดเจน คือ ปีกสะโพกมีความกว้างและมีลักษณะขยายออกอย่างชัดเจนมีปลายข้างขวาและซ้ายผายออกและ มักไม่ปรากฏแอ่งบริเวณตรงกลาง

6) **Acetabulum** หมายถึง กระดูกเบ้าสะโพกหรือเบ้าหัวกระดูกต้นขา เป็นข้อต่อระหว่างหัวกระดูกต้นขา ทำให้ข้อสะโพกมีทิศทางการเคลื่อนไหวเป็นอิสระได้หลายทิศทาง ลักษณะเด่นที่ใช้จำแนกเพศคือ เมื่อนำกระดูกเชิงกรานทั้ง 2 ชิ้นมาประกบกันจะพบว่า ในเพศชายกระดูกเบ้าสะโพกจะหันไปทางด้านข้างหรือไม่สามารถเห็นกระดูกเบ้าสะโพกได้เต็มทั้งเบ้า แต่ในเพศหญิงกระดูกเบ้าสะโพกจะหันไปทางด้านหน้าสามารถเห็นกระดูกเบ้าสะโพกได้เต็มทั้งเบ้า และเบ้าสะโพกของเพศหญิงจะมีลักษณะเล็กแต่มีความลึก ส่วนในเพศชายจะมีลักษณะกว้าง ใหญ่ และตื้น



1 คะแนน

2 คะแนน

3 คะแนน

4 คะแนน

5 คะแนน

ภาพที่ 2.6 Acetabulum ของเพศชาย – หญิง

1 คะแนน หมายถึง มีลักษณะที่เป็นเพศชายชัดเจน คือ มีลักษณะหันไปทางด้านข้างหรือไม่สามารถเห็นกระดูกเบ้าสะโพกได้เต็มทั้งเบ้าและมีลักษณะเป็นวงกลมที่กว้าง และใหญ่ และตื้น

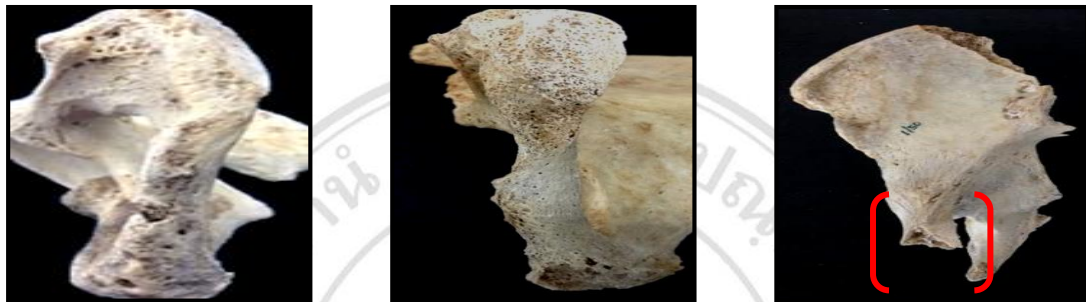2 คะแนน หมายถึงมีลักษณะที่น่าจะเป็นเพศชาย คือ มีลักษณะหันไปทางด้านข้างเล็กน้อยหรือสามารถเห็นบางส่วนของกระดูกเบ้าสะโพกได้และมีลักษณะเป็นวงกลมที่ค่อนข้างกว้างและตื้น

3 คะแนน หมายถึงระบุไม่ได้ คือ กระดูกมีความเสียหายจนไม่สามารถใช้ระบุเพศได้อย่างแน่ชัด

4 คะแนน หมายถึงมีลักษณะที่น่าจะเป็นเพศหญิง คือ มีลักษณะหันไปทางด้านหน้าเล็กน้อยหรือสามารถเห็นบางส่วนของกระดูกเบ้าสะโพกได้แต่ไม่ทั้งหมดและมีลักษณะเป็นวงกลมที่ค่อนข้างแคบและลึก

5 คะแนน หมายถึงมีลักษณะที่เป็นเพศหญิงชัดเจนคือมีลักษณะหันไปทางด้านหน้าหรือสามารถเห็นกระดูกเบ้าสะโพกได้เต็มทั้งเบ้าและมีลักษณะเป็นวงกลมที่แคบเล็กกว่า แต่ลึก

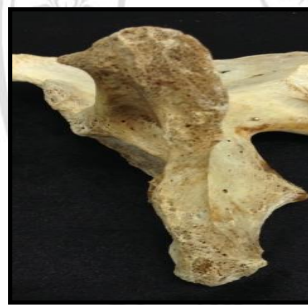7) **Ischiopubic ramus** หมายถึง ส่วนของกระดูกที่อยู่บริเวณส่วนปลายของกระดูกหัวหน่าว (pubis) ทั้งสองข้างจะมีลักษณะเป็นผิวไม่เรียบที่บริเวณดังกล่าวและจะพบสันกว้างยาวมากน้อยตามเพศของกระดูกนั้นๆ **ลักษณะเด่นที่ใช้จำแนกเพศ** คือ เมื่อพลิกดูด้านล่างในเพศชายจะมีลักษณะเป็นผิวไม่เรียบที่มากและกว้างกว่าเพศหญิง แต่ในเพศหญิงจะเห็นลักษณะของสันชัดเจนกว่าและในเพศหญิง Ischiopubic ramus จะมีลักษณะเรียกว่า แต่ในเพศชายจะมีลักษณะหนากว่า



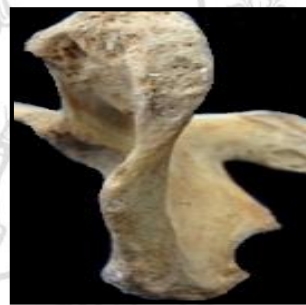1 คะแนน

2 คะแนน

3 คะแนน



4 คะแนน

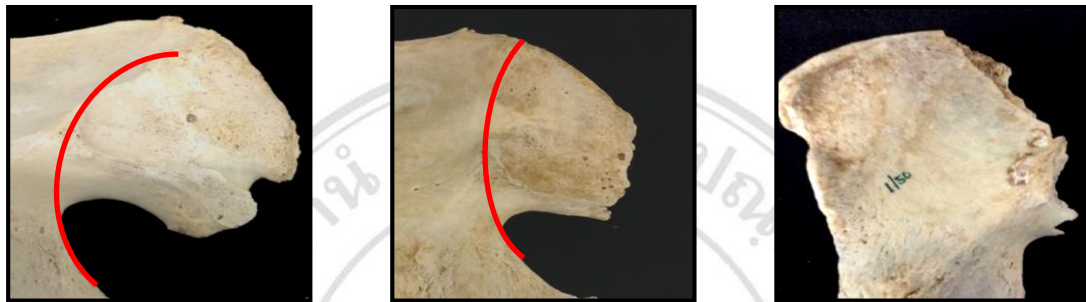

5 คะแนน

ภาพที่ 2.7 Ischiopubic ramus ของเพศชาย – หญิง

- 1 คะแนน หมายถึง มีลักษณะที่เป็นเพศชายชัดเจน คือ ลักษณะพื้นผิวที่ไม่เรียบ และมีความหนา
- 2 คะแนน หมายถึงมีลักษณะที่น่าจะเป็นเพศชายคือลักษณะพื้นผิวที่ไม่เรียบ และมีความหนาเกือบเป็นส่วนใหญ่ แต่บางส่วนก็มีความเรียวและเป็นสัน
- 3 คะแนน หมายถึงระบุไม่ได้คือกระดูกมีความเสียหายหรือความผิดปกติที่เกิดจากโรคต่างๆจนไม่สามารถใช้ระบุเพศได้อย่างแน่ชัด
- 4 คะแนน หมายถึงมีลักษณะที่น่าจะเป็นเพศหญิงคือ มีลักษณะที่เห็นว่ามีความเรียวแต่หนาเล็กน้อย และยังสามารถเห็นขอบแนวสันได้
- 5 คะแนน หมายถึงมีลักษณะที่เป็นเพศหญิงชัดเจนคือลักษณะของสันและมีความเรียวเล็กที่เห็นได้ชัดเจน

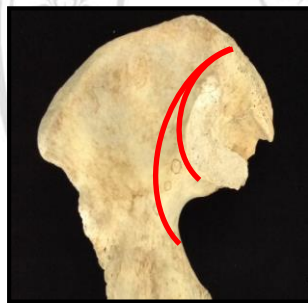8) **Composite arch** หมายถึง ส่วนของรอยโค้งที่อยู่บริเวณ sciatic notch โค้งยาวไปถึงด้านบนของ Iliac fossa บริเวณรอยต่อของ Iliac fossa กับขอบของ Post-auricular Sulcus ลักษณะเด่นที่ใช้จำแนกเพศคือ ในเพศหญิงหากทำการลากเส้นโค้งปรากฏเส้นโค้งสองเส้นมาบรรจบกันตรงปลายเนื่องจากมีส่วนโค้งเว้าที่ยื่นออกมามากกว่าเพศชายนั่นเอง ดังนั้นในเพศชายหากทำการลากเส้นโค้งก็จะปรากฏเส้นโค้งเพียงเส้นเดียวเนื่องจากโค้งมีความตื้นและยื่นน้อยกว่าเพศหญิง



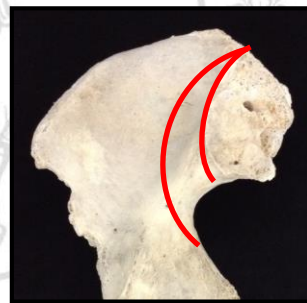1 คะแนน

2 คะแนน

3 คะแนน



4 คะแนน



5 คะแนน

ภาพที่ 2.8 Composite arch ของเพศชาย – หญิง

1 คะแนน หมายถึง มีลักษณะที่เป็นเพศชายชัดเจน คือ ปรากฏเส้นโค้งเพียงเส้นเดียวเนื่องจากโค้งมีความตื้นและยื่นน้อย


2 คะแนน หมายถึงมีลักษณะที่น่าจะเป็นเพศชาย คือ ปรากฏเส้นโค้งเพียงเส้นเดียวเช่นกันแต่อาจเป็นเส้นที่เล็กและสั้น

3 คะแนน หมายถึงระบุไม่ได้ คือ กระดูกมีความเสียหายจนไม่สามารถใช้ระบุเพศได้อย่างแน่ชัด

4 คะแนน หมายถึงมีลักษณะที่น่าจะเป็นเพศหญิง คือ ปรากฏเส้นโค้งสองเส้นมาบรรจบกันตรงปลาย แต่เป็นเส้นโค้งสองเส้นที่ชิดกันเป็นมาก

5 คะแนน หมายถึงมีลักษณะที่เป็นเพศหญิงชัดเจน คือ ปรากฏเส้นโค้งสองเส้นมาบรรจบกันตรงปลายเนื่องจากมีส่วนโค้งเว้าที่ยื่นออกมา

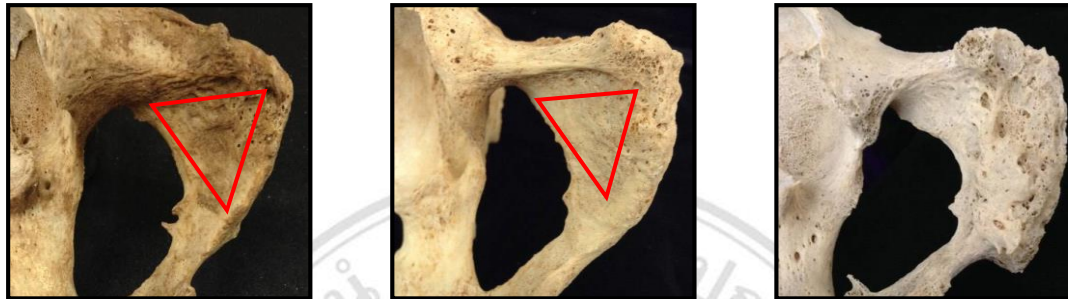9) **Ventral arch** หมายถึง ขอบหน้าที่ปรากฏอยู่บน Pubis ใกล้กับ Pubis Symphysis สังเกตเห็นได้ที่บริเวณปลายของ Pubis ลักษณะเด่นที่ใช้จำแนกเพศคือ เพศหญิงมีลักษณะปรากฏเป็นขอบค่อนข้างสูงชัดเจนคล้ายกับขอบ 2 ชั้น มีขอบเริ่มตั้งแต่ Pubic crest ลงข้างล่างข้ามส่วนด้านหน้ามีราบ รวมไปถึงกับขอบด้านในของ Ischio-pubic ramus แต่ในเพศชายมีลักษณะเช่นนั้นน้อยมาก โดยอาจเริ่มจาก Pubic crest ลงล่างโดยขนานด้านในของกระดูก Pubic⁽²¹⁾



ภาพที่ 2.9 Ventral arch ของเพศชาย – หญิง

- 1 คะแนน หมายถึง มีลักษณะที่เป็นเพศชายชัดเจน คือมักไม่ปรากฏขอบหน้าและมักจะเรียบเสมอกันไปกับพื้นผิว
- 2 คะแนน หมายถึง มีลักษณะที่น่าจะเป็นเพศชายคือจะปรากฏขอบที่พื้นผิวของขอบนั้นแทบจะเรียบเสมอกันส่วนอื่นๆ
- 3 คะแนน หมายถึง ระบุไม่ได้ คือกระดูกมีความเสียหายหรือความผิดปกติที่เกิดจากโรคต่างๆจนไม่สามารถใช้ระบุเพศได้อย่างแน่ชัด
- 4 คะแนน หมายถึง มีลักษณะที่น่าจะเป็นเพศหญิงคือปรากฏเป็นขอบหน้าอาจจะไม่ชัดเจนทั้งชั้น
- 5 คะแนน หมายถึง มีลักษณะที่เป็นเพศหญิงชัดเจน คือปรากฏเป็นขอบค่อนข้างสูงชัดเจนคล้ายกับขอบ 2 ชั้น

10) Pubic bone shape หมายถึง ลักษณะของพื้นที่ด้านหน้าของ Pubic ที่จะปรากฏลักษณะที่แตกต่างกันในแต่ละเพศ ลักษณะเด่นที่ใช้จำแนกเพศคือ ในเพศหญิงจะมีลักษณะเป็นรูป สี่เหลี่ยม และในเพศชายจะมีลักษณะเป็นรูป สามเหลี่ยม



1 คะแนน

2 คะแนน

3 คะแนน



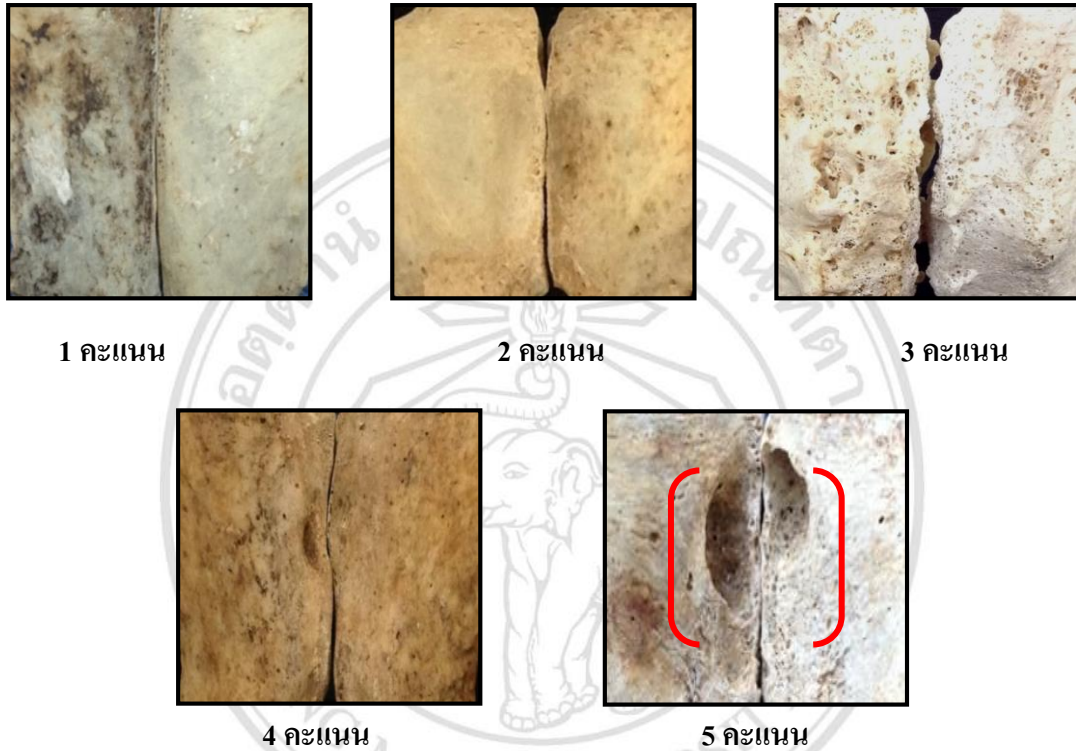4 คะแนน

5 คะแนน

ภาพที่ 2.10 Pubic bone shape ของเพศชาย - หญิง

- 1 คะแนน หมายถึง มีลักษณะที่เป็นเพศชายชัดเจน คือ มีลักษณะเป็นรูป สามเหลี่ยม ชัดเจน
- 2 คะแนน หมายถึงมีลักษณะที่น่าจะเป็นเพศชาย คือ มีลักษณะคล้ายกับรูป สามเหลี่ยม
- 3 คะแนน หมายถึงระบุไม่ได้ คือ กระดูกมีความเสียหายหรือความผิดปกติที่เกิดจากโรคต่างๆจนไม่สามารถใช้ระบุเพศได้อย่างแน่ชัด
- 4 คะแนน หมายถึงมีลักษณะที่น่าจะเป็นเพศหญิง คือ ลักษณะคล้ายกับรูป สี่เหลี่ยม
- 5 คะแนน หมายถึงมีลักษณะที่เป็นเพศหญิงชัดเจน คือ ลักษณะเป็นรูป สี่เหลี่ยม ชัดเจน

11) **Dorsal pubic pitting** หมายถึง ร่อง หรือหลุมกลม ปรากฏที่ส่วนด้านในเมื่อ pubic มีการต่อเชื่อมกัน หรือ กระดูกด้านหลังของอุ้งเชิงกรานอยู่ติดกับ Ventral arch ลักษณะเด่นที่ใช้จำแนกเพศ คือ ในเพศหญิงอาจจะมึลักษณะมีร่องยาว หรือ หลุมกลมหลุมลึก ครอบคลุมขอบด้านซ้ายและขวา มักไม่ปรากฏ Dorsal pubic pitting ในเพศชาย



ภาพที่ 2.11 Dorsal pubic pitting ของเพศชาย – หญิง

- 1 คะแนน หมายถึง มีลักษณะที่เป็นเพศชายชัดเจนคือไม่ปรากฏ Dorsal pubic pitting ในเพศชาย
- 2 คะแนน หมายถึงมีลักษณะที่น่าจะเป็นเพศชายคือไม่ปรากฏ Dorsal pubic pitting ในเพศชาย
- 3 คะแนน หมายถึงระบุไม่ได้คือกระดูกมีความเสียหายหรือความผิดปกติที่เกิดจากโรคต่างๆจนไม่สามารถใช้ระบุเพศได้อย่างแน่ชัด
- 4 คะแนน หมายถึงมีลักษณะที่น่าจะเป็นเพศหญิง
คือมีลักษณะมีร่องยาว หรือ หลุมกลม หรือหลุมลึกแต่ไม่สามารถเห็นได้อย่างชัดเจน
- 5 คะแนน หมายถึงมีลักษณะที่เป็นเพศหญิงชัดเจนคือมีลักษณะมีร่องยาว หรือ หลุมกลม หรือหลุมลึก ครอบคลุมขอบด้านซ้ายและขวา

เมื่อทำการเก็บข้อมูลครบทั้ง 300 โครงผู้วิจัยรวบรวมข้อมูลทั้งหมดแล้วทำการบันทึกข้อมูลจากนั้นจึงทำการหาค่าเฉลี่ยดังต่อไปนี้

- ค่าต่ำสุด, ค่าสูงสุด, ค่าเฉลี่ย, และค่าเบี่ยงเบนมาตรฐานของอายุในเพศหญิงและชาย
- ผลการวิเคราะห์เพื่อเปรียบเทียบความสอดคล้องในการตรวจ
- ผลการวิเคราะห์เพื่อเปรียบเทียบความถูกต้องในการตรวจ
- แสดงผลการวิเคราะห์ความถูกต้องของผลการประเมินตัวแปรในการตรวจเพศ

จากนั้นจึงนำข้อมูลที่วิเคราะห์ได้มาจัดทำคู่มือเพื่อใช้เป็นข้อมูลอ้างอิงสำหรับงานพิสูจน์เอกลักษณ์บุคคลในการระบุเพศของบุคคลทางนิติวิทยาศาสตร์ และหน่วยงานที่เกี่ยวข้องกับกระบวนการยุติธรรมหรือแม้แต่บุคคลผู้สนใจทางด้านมานุษยวิทยาต่อไปได้ในอนาคต

2.4 สถานที่ที่ใช้ในการดำเนินการวิจัยและรวบรวมข้อมูล

ศูนย์วิจัยนิติวิทยากระดูก (Forensic Osteology Research Center, FORC) คณะแพทยศาสตร์ มหาวิทยาลัยเชียงใหม่

2.5 ระยะเวลาในการดำเนินการวิจัย

การศึกษาและการเก็บข้อมูลครั้งนี้ใช้ระยะเวลาตั้งแต่เดือน เมษายน-มิถุนายน 2557 ส่วนการวิเคราะห์ข้อมูลรวมทั้งการสรุปผลตั้งแต่เดือนมิถุนายน-กรกฎาคม 2557

ลิขสิทธิ์มหาวิทยาลัยเชียงใหม่
Copyright © by Chiang Mai University
All rights reserved